Vorwort zur Knie-Rehabilitation . . .

Eine von der GEK in Auftrag gegebene Outcome-Studie untersuchte die Zufriedenheit und Funktionsverbesserung bei GEK-Patienten mit Knieproblemen, von denen 547 arthroskopisch am Kniegelenk operiert worden waren. Es war festzustellen, dass die Anzahl der arthroskopischen Operationen zunahm. Das Ergebnis der Nachbefragung war eindeutig: Ein hoher Anteil von über 22 Prozent der Befragten zeigte sich „eher unzufrieden“ und „unzufrieden“ mit dem Operationsergebnis, bei weiteren hatte sich keine funktionelle Verbesserung ergeben. Die Schlussfolgerung liegt also nahe: in vielen Fällen wäre eine andere, kostengünstigere Therapie aus medizinischen Gründen sinnvoller gewesen.

Kniegelenksbeschwerden stellen eine häufige Behandlungsnotwendigkeit dar. Um bei einer chronischen Verschleißsymptomatik des Kniegelenkes unnötige operativ arthroskopische Maßnahmen zu vermeiden, sollte immer eine konservative Behandlung ausgeschöpft werden, wo neben der Schmerzverminderung auch die Verbesserung der Gelenkmechanik Behandlungsziel ist, um das weitere Fortschreiten des Verschleißes zu verzögern.

Als managed-care-Maßnahme hat die GEK das Behandlungskonzept **Knie-Rehabilitation** vereinbart. Dies beinhaltet ein kompaktes, **stationäres** Behandlungsprogramm des Kniegelenkes über **14 Tage** mit allen Therapieformen der modernen Physiotherapie und angewandten Balneotherapie.
Dies ist in der Konzeption nur möglich, wenn die Behandlung ausschließlich dem Kniegelenk gewidmet werden kann und keine weiteren Beschwerden – wie z. B. eine Lumboischialgie - das Behandlungsprogramm einschränken.

Impressum

Herausgeber:
Gmünder Ersatzkasse GEK
Gesundheitsanalyse
73521 Schwäbisch Gmünd
Telefon 07171 / 801-0

Verantwortlich für den Inhalt und Bildbeitrag:
Dr. med. Holger Dittmann
Chefarzt Orthopädie

Nachdruck, auch nur auszugsweise, nur mit Genehmigung des Verantwortlichen

Inhalt

Knie-Reha

Ein Sonderheft der
GEK

in Zusammenarbeit

Dr. Holger Dittmann

Wissenswertes zum Kniegelenk – anatomischer Aufbau.....1
Einleitung
passive Stabilisatoren
aktive Stabilisatoren
Sensible Steuerung

Schäden des Kniegelenkes
Was bedeutet Arthrose - Verschleiß.....5
Meniskusschaden
Knorpelschaden
Arthrose

Knie-Rehabilitation.....13

Glossar.....16

Wissenswertes

zum Kniegelenk

Kenntnis über den anatomischen Aufbau des Kniegelenkes erleichtern uns das Verständnis für Schädigungen und Beschwerden

Das Kniegelenk ist das größte und auch komplizierteste Gelenk des Menschen. Es verbindet die beiden längsten Knochen unseres Körpers, den Oberschenkel- und den Schienbeinknochen. Hierdurch wirken große Hebelkräfte auf das Kniegelenk ein, die unter dynamischen Belastungen aufgefangen und stabilisiert werden müssen. Das Kniegelenk ist überaus gut beweglich und muss aber gleichzeitig in allen Ebenen stabilisieren. Es erlaubt Gleit- und Rollbewegungen des Oberschenkels und zugleich Drehbewegungen des Unterschenkels. Dies hat die Natur mit einem einmaligen Aufbau gelöst.

Die anatomischen Strukturen des Kniegelenkes sind schon lange bekannt, aber das Verständnis in das komplexe dynamische Zusammenspiel und Funktion dieser Strukturen ist erst nach und nach erkannt worden und wird weiterhin erforscht.

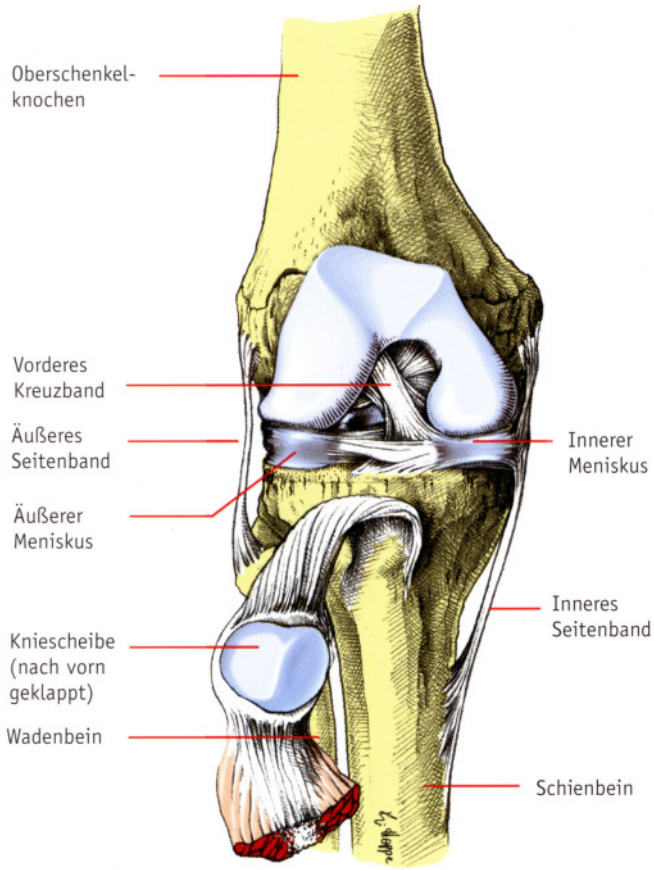

Kniegelenk von vorne

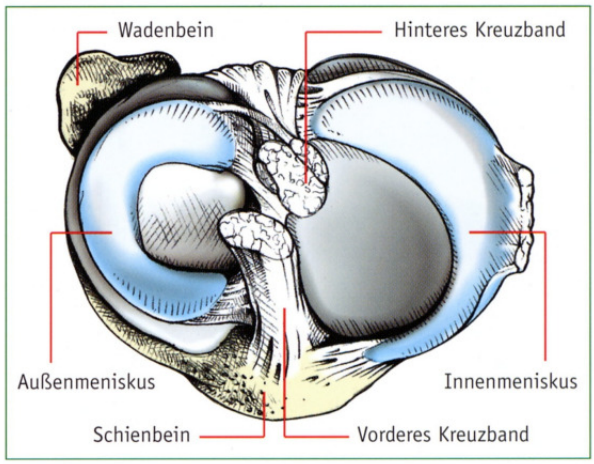

Aufsicht auf die beiden Menisci

Man unterscheidet zwei Gelenkbereiche am Kniegelenk: zum einen das Hauptgelenk mit dem Kontakt zwischen den beiden rund geformten Oberschenkelrollen (Femurcondylen) und dem gemuldeten Schienbeinkopf (Tibiaplateau). Hier lässt sich ein innerer (medialer) und ein äußerer (lateraler) Gelenkabschnitt unterscheiden. Zum anderen besteht im vorderen Bereich das Gelenk zwischen der Kniescheibenrückfläche und dem Gleitlager des Oberschenkels (Retropatellargelenk). Hier hat die Kniescheibe eine muldenförmige Führungsrinne und dient als Umlenkrolle in der Krafteinleitung für den vierköpfigen Oberschenkelmuskel bei der Streckbewegung.
Wie alle Gelenke so werden auch die Gelenkflächen des Kniegelenkes von einer einzigartigen Knorpelschicht überzogen, dem Gelenkknorpel. Dieser Knorpel ist elastisch verformbar (Wasserkisseneffekt) und wirkt wie ein Stoßdämpfer. Seine Oberfläche ist glatt und ermöglicht ein absolut reibungsarmes Gleiten zwischen den Gelenkpartnern.

passive Stabilisatoren

Die Menisken (Menisci)

Zwischen den Gelenkflächen befinden sich innen und außen halbmondförmige und im Querschnitt keilförmige Gelenkscheiben aus Faserknorpel, die dem Schienbeinkopf aufliegen. Sie werden Innen- und Außenmeniskus genannt. Diese übernehmen einen wesentlichen Anteil der Kräfte, die auf den Gelenkknorpel einwirken. Die Menisken sind wie eine Achterschlinge im Gelenk verspannt und durch viele Bänder mit den Knochen des Oberschenkels, des Schienbeinkopfes, aber auch mit der Kniescheibe verbunden. Desweiteren haben einige umgebende Muskeln kräftige sehnige Einstrahlungen in die Meniskusbasis. Den Menisken kommt deshalb eine stabilisierende Funktion bei der Unterschenkelrotation zu, sie bremsen unter anderem aktiv die einwirkenden Rotationskräfte ab. Dabei verändern sie ihre Position nach hinten bei der Kniebeugung.

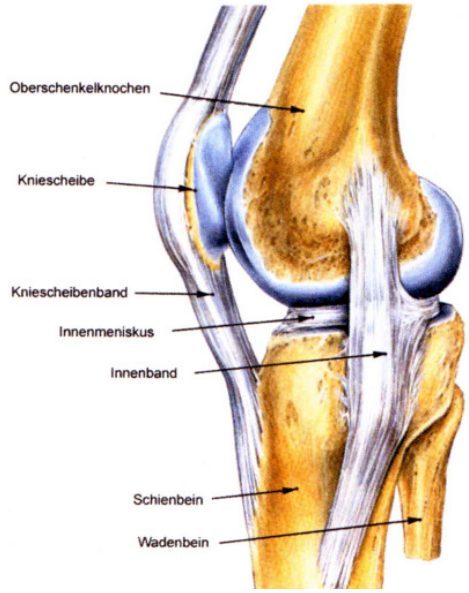

Die Seitenbänder (Ligg. collateralia)

Die Seitenbänder haben in ersten Linie die Aufgabe, das Kniegelenk seitlich zu stabilisieren, um zu verhindern, das die Gelenkflächen aufgeklappt werden. Hierbei werden Oberschenkel und Schienbeinkopf innenseitig durch mehrere, kräftige Faserbündel straff überspannt, aus geometrischen Gründen ist der femorale

Ansatzpunkt schmal, am Schienbeinkopf mit breitem Ansatz bis teils zum Unterschenkel hin. Außenseitig gibt es nur ein Seitenband, das zum Wadenbeinköpfchen zieht und zusammen mit der Sehnenplatte des seitlichen Oberschenkels (Tractus iliotibialis) das Becken mit dem Unterschenkel dynamisch stabilisiert und Kräfte wie etwa bei Kreislaufen aufnimmt. Die Wirkung der Seitenbänder bei gestrecktem Kniegelenk ist am größten.

Die Kreuzbänder und der Kreuzbeinhöcker, der Zentralpfeiler

Man unterscheidet in der Gelenkmitte zwei Kreuzbänder – das vordere und das hintere Kreuzband. Sie liegen mitten im Gelenk tief versteckt zwischen den beiden Oberschenkelrollen. Sie verzahnen dabei den Kreuzbeinhöcker fest mit den Oberschenkelrollen. Das vordere Kreuzband (VKB, LCA) verläuft von seitlich oben nach innenseitig unten zum vorderen Drittel des Schienbeinkopfes. Auf diese Weise verhindert das vordere Kreuzband ein Vorschieben des Unterschenkels gegenüber dem Oberschenkel, die man sonst beim Kreuzbandschaden als Schubladenbewegung bezeichnet. Das hintere Kreuzband verläuft vom Oberschenkelknochen innen oben nach unten hinten an den Schienbeinkopf und verhindert somit ein Rückwärtsverschieben des Unterschenkels. Die beiden Kreuzbänder bilden zusammen mit Oberschenkel und Schienbeinkopf eine Viergelenkkette, welche bei der Beugung und Streckung das Kniegelenk in eine geführte, gekoppelte Bewegung zwingt und somit die komplizierte Bewegung des Schienbeinkopfes um die Oberschenkelrollen herum – das Rollgleiten – überhaupt erst ermöglicht. Diese Konstruktion erst ermöglicht die weitere Bewegungsmöglichkeit des Kniegelenkes: die Unterschenkelrotation bei gebeugtem Kniegelenk. Bei Kniestreckung wirken alle Strukturen einschließlich der Meniskusaufhängung gemeinsam bremsend, weshalb gerade Überstreckverletzungen wegen der Mitverletzung aller Strukturen gefürchtet sind.

aktive Stabilisatoren

der Bremsstreckapparat

Die vier Bäuche des vorderen Oberschenkelmuskels, kurz Quadriceps genannt (für M. quadriceps femoris), laufen in der Quadricepssehne zusammen, die an der Kniescheibe ansetzt. Die Kraft, die der Quadricepsmuskel entwickelt, wird über die Kniescheibensehne auf den Schienbeinkopf weitergeleitet, so dass durch ein Anspannen dieses Muskels das Kniegelenk gestreckt wird. Die verschiedenen Muskelbäuche des Quadriceps, insbesondere der schräge innere

und äußere Anteil (M. vastus medialis und lateralis) haben zudem die Aufgabe, die Kniescheibe in ihrem Gleitlager zu zentrieren. Mit Hilfe des Quadriceps können wir das Kniegelenk aus der gebeugten Stellung strecken. Beim normalen Gang jedoch stabilisiert er das Kniegelenkes, damit es beim Fersenaufsetzen nicht einklappt. Im Alltag also federt der Quadriceps die Bewegungsenergie jeden Schrittes ab und bremst damit entscheidend die Belastung auf den Gelenkknorpel – vorstellbar ähnlich wie beim Treppabsteigen.

Die Kniebeuger

Die Gruppe der Kniebeugemuskulatur umgibt den rückwärtigen Oberschenkel und setzt mit ihren Sehnen unterhalb des Gelenkspaltes am Schien- und Wadenbeinköpfchen an. Weil sie funktionell das Gesäß mit der Wade verbindet, wird sie ischiocrurale Muskulatur genannt. Je nachdem, ob sie außen (M. biceps femoris) oder innen (pes anserinus) am Schienbeinkopf ansetzt, wirken die Muskelbäuche als Außen- oder Innenrotatoren bei gebeugtem Kniegelenk um die Schienbeinlängsachse. In Beugung ziehen sie das Schienbein nach hinten und stabilisieren so ergänzend zum hinteren Kreuzband. Beim normalen Gang wirkt besonders der Biceps als Bremser gegen die Überstreckung. Die Hauptaufgabe liegt also wiederum in dem Abbremsen des Schwunges und damit in einem aktiven Schutz für die Gelenkstrukturen.

Zusammenfassend zu diesem Abschnitt kann also gesagt werden: der Streckmuskel wirkt nicht als Strecker im Kniegelenk, sondern er bremst die Beugekraft und die Beugemuskeln beugen nicht, sondern sie bremsen die Kräfte, die bei der Streckung am Kniegelenk auftreten. Nicht weniger wichtig ist hierbei die Verankerung in den hinteren Kapselbandstrukturen und den Menisken, die für die stabile Funktion des Rollgleitens erforderlich ist.

sensible Versorgung des Kniegelenkes / Tiefensensibilität

Damit die aktive Stabilisation des Kniegelenkes überhaupt funktionieren kann, müssen die Muskeln entsprechend aktiviert werden. Dabei ist der gesamte Kapselbandapparat einschließlich der Kreuzbänder mit reichlich Nervenfasern versorgt. Diese nehmen spezifische Informationen auf und aktivieren über Reflexbögen die entsprechenden Muskeln. Diese Tiefensensibilität wird mit der Schwerkraftwahrnehmung und dem Gleichgewichtssinn gekoppelt und ist für die sichere Gang-/Standbelastung des Kniegelenkes unabdingbar. Zusätzlich gibt uns das Auge Angaben über die Bodenbeschaffenheit. Wir steuern also unseren Gang über das ganze sensomotorische System mit all unseren Körperwahrnehmungen (Sinne).

Schäden des Kniegelenkes

Was bedeutet Verschleiß - Arthrose

Das Kniegelenk ist nach dem oberen Sprunggelenk das am häufigsten verletzte Gelenk des menschlichen Körpers. Da das Kniegelenk wie oben beschrieben anatomisch sehr kompliziert aufgebaut ist, stellen Verletzungen in Diagnostik und Therapie große Anforderungen an den Behandler.

Meniskusschaden

Die Meniskusschädigung zählt zu den häufigsten Verletzungen des Kniegelenkes und stellt die häufigste Notwendigkeit zu einer arthroskopischen Operation dar. Die Ursache ist häufig degenerativer Natur, aber auch Verdrehtraumen können häufig in Kombination mit Kapselbandverletzungen zu Meniskusverletzungen führen. Aber auch sog. Gelegenheitsverletzungen können einen degenerativ vorgeschädigten Meniskus einreißen lassen. Die Schmerzprovokation entsteht bei voller Kniestreckung oder -beugung, besonders jedoch bei der Rotation des Unterschenkels. Frische Verletzungen führen häufig zu einem Gelenkerguss. Sehr häufig wird bei klinischen Verdacht eine Kernspintomographie

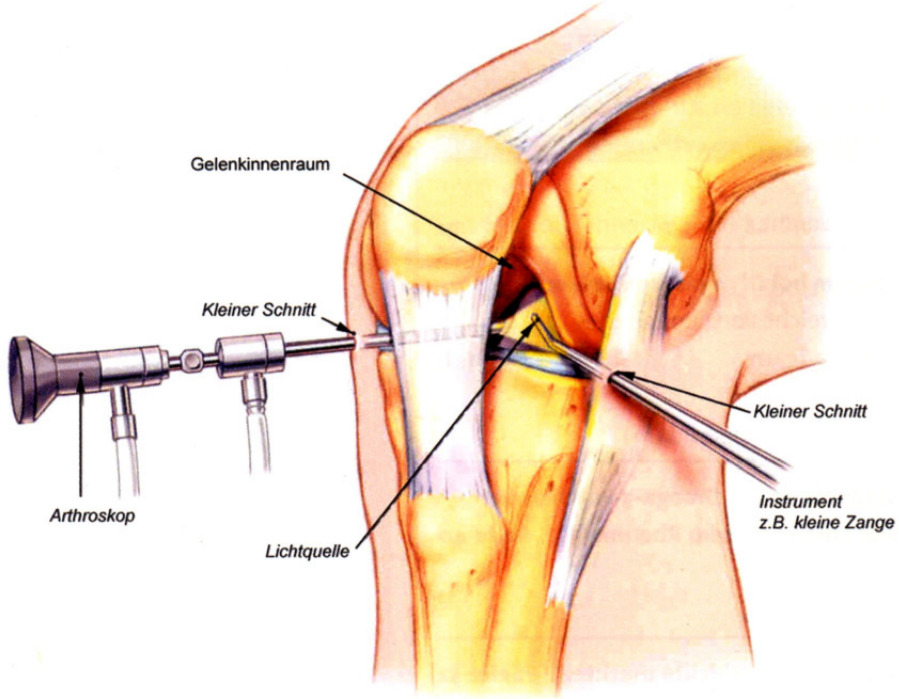

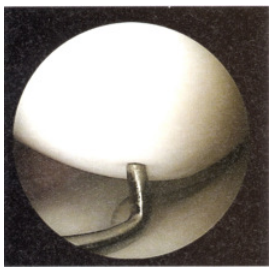

durchgeführt. Heute ist es mit der arthroskopischen Operation möglich, Meniskusrisse zu behandeln. Hierbei gilt es zu entscheiden, wie man therapeutisch vorgeht. Zur Auswahl stehen bei frischen und kleineren Läsionen die sog. Anfrischung, um ein selbstständiges Vernarben und

Ausheilen anzuregen. Frische und basisnahe Meniskusrisse können mit speziellen Techniken angenäht und damit meniskuserhaltend refixiert werden. Das wohl häufigste Vorgehen ist jedoch die Resektion (Entfernung) des abgerissenen Meniskusanteiles im nicht durchbluteten Bereich, wobei heute immer sparsamer operiert wird. Gerade beim Außenmeniskus ist äußerste Zurückhaltung empfohlen, da hier sonst unweigerlich aufgrund der Gelenkmechanik ein Knorpelschaden folgt.

eingeschlagener Innenmeiniskusriß - Resektion

Ausgedehnte Meniskusresektionen, wie sie beim degenerativ mürben, zerfaserten Meniskusgewebe verleiten, führen unweigerlich über die Störung der flächigen Druckverteilung auf den Gelenkknorpel zu einem Fortschreiten des Verschleißprozesses mit Ausbildung einer Arthrose in diesem Gelenkabschnitt. Demnach müssen unbedingt die Nahttechniken oder sparsame Resektionen favorisiert werden.

Knorpelschaden / Arthrose

Der Knorpel ist die alles entscheidende Fläche des Gelenkes, die für ein reibungsloses Gleiten erforderlich ist. Seine Ernährung erfolgt überwiegend über die Gelenkschleimhaut und die Gelenkschmiere. Seine einzigartige Funktion verdankt der Knorpel seiner elastischen Verformbarkeit auf Druck. Die glatte Knorpelschicht wird altersbedingt, aber auch belastungsbedingt abgerieben und rau, die Gelenkflächen reiben aufeinander. Dieser Prozess zieht sich über Jahre, ja sogar Jahrzehnte hinweg. In Ermangelung einer Blutversorgung, einer nicht ausreichenden Zahl von regenerativen Stammzellen hat der Knorpel nur eine sehr begrenzte Fähigkeit zur Regeneration, so dass Einrisse, Substanzdefekte oder Alterungsvorgänge durch Abrieb der Oberfläche fortschreiten und nicht abheilen.

Merkmal der Arthrose ist der Knorpelverlust, hier stehen die Rissbildung und der Knorpelabrieb am Anfang. Dies führt letztlich zum Versagen.

Die Folge sind Anlaufschmerzen nach Ruhephasen mit Steifigkeit sowie Belastungsschmerzen nach längerem Gehen. Das Gelenk verliert an Beweglichkeit, die zwangsweise Schonung und die mangelnde Bewegung führen zur Schwächung mit Ungleichgewicht der Muskulatur mit

Verspannungen und Abschwächung. Durch Abrieb und Herauslösen kleiner Knorpeltrümmer kommt es zu einer Reizung der Gelenkinnenhaut mit der Folge der Gelenkentzündung und Ergussbildung. Diese vermehrte Gelenkflüssigkeit ist dünner und führt zu einer Verschlechterung der Knorpelernährung . Schwellung und Schmerz führen zur Schonung mit veränderter Körperhaltung – ein Teufelskreis.

Kniegelenksarthrose / Ursachen

Der Verschleiß des Gelenkknorpels wird am Kniegelenk Gonarthrose genannt. Dieser ist allein bei zunehmendem Alter ab 70 Jahren bei fast jedem als natürlicher Alterungsprozess zu erwarten. Einige Faktoren, die einen Gelenkverschleiß begünstigen wie mangelnde Bewegung oder zu hohe Belastungen durch Sport oder auch Übergewicht kann man selber vermeiden, andere hingegen lassen sich nicht von alleine beeinflussen. Dazu zählen die Fehlstellungen der Beinachse als O- oder X-Bein bekannt, gelockerte Bandverhältnisse, fehlende Menisken oder Folgen eines Knochenbruches. Auch kann jede Form einer Entzündung oder Durchblutungsstörung den Knorpel schädigen.

Alle therapeutischen Maßnahmen haben also zunächst das Ziel, den Verschleißprozess aufzuhalten oder die Gelenkfunktion wieder zu verbessern sowie die Belastbarkeit zu steigern. Erst im fortgeschrittenen Stadium wird die Schmerzbehandlung zum vordergründigen Ziel.

Therapiemöglichkeiten

Die Behandlungsmöglichkeiten richten sich nach der Ursache, den Beschwerden und dem Stadium des Verschleißes. Insofern ist eine gezielte Anamneseerhebung und Diagnostik erforderlich. Das heißt, Ihr behandelnder Arzt wird nach der Schwerdesymptomatik fragen und die Gelenkfunktion untersuchen. Als Basis dient die Röntgenuntersuchung, zur weiteren Abklärung hilft eine Kernspintomographie des Kniegelenkes. Die Ultraschalluntersuchung hilft zur Abklärung von cystischen Aussackungen der Kniekehle (sog. Bakercyste) und von Meniskusganglien.

Zur Behandlung stehen allgemeine, physikalisch-physiotherapeutische, operative Techniken und als letzte Hilfe der künstliche Gelenkersatz.

Als **allgemeine Maßnahmen** sei genannt:
Gewicht abnehmen; Abwechselung zwischen be- und entlasten; vor Nässe und Kälte schützen, Gelenk warm halten; lockernde Gymnastik und Bewegungen in warmem Wasser; Schuhe mit weichen Sohlen und Pufferabsätzen; Bandagen sind umstritten, sie können aber die muskuläre Ansteuerung unter Belastung verbessern.

Neben den allgemeinen Maßnahmen steht die Schmerzverminderung an erster Stelle. Dies ist wichtig, damit das Gelenk nicht weiter geschont wird und damit die Strukturen nicht weiter verkümmern.
Ein kurzfristiger Einsatz von **Medikamenten** steht hier an erster Stelle, um die Mobilität und eine bessere Behandlungsmöglichkeit zu erhalten. Genannt seien hier die sog. Nicht-Steroidalen-Antirheumatika (NSAR). Der medikamentöse Knorpelschutz (Chondroprotektiva) bleibt derzeit noch ein Wunschtraum. Die Wirkung von pflanzlichen Präparaten (sog. Phytotherapeutika) wie Teufelskralle, Weidenrindenextrakt und Brennnesselextrakt konnten bislang in Studien noch nicht ausreichend wirksam belegt werden, bieten aber einen aber vielversprechenden Ansatz für eine unterstützende Dauertherapie.

Für die funktionelle Behandlung werden **physikalisch-physiotherapeutischen Methoden** eingesetzt, um den Stoffwechsel und die Gelenkfunktion zu verbessern.
Ein Gelenkerguss kann mit physikalischen Maßnahmen wie Kälte oder Elektrotherapie behandelt werden. Häufig ist jedoch eine 1 – 2- malige Cortisoninjektion in das Gelenkinnere eine rasche und notwendige Behandlungsgrundlage. Durch krankengymnastische Behandlung wird der Muskelverkürzung und Gelenksteife entgegengewirkt und die Beweglichkeit verbessert. Durch gezielten Kraftaufbau und Koordinationsverbesserung wird die Muskulatur gestärkt und somit der aktive Gelenkschutz erreicht.
Bei einem anfänglichen bis mittleren Knorpelschaden ist die Behandlung mit einer künstlichen Gelenkflüssigkeit möglich. Diese besonders zähflüssige Substanz wird durch wiederholte Injektionen in den Gelenkspalt eingebracht und dient als vorrübergehende Flüssigkeitsprothese, d.h. sie dient als zusätzlicher Schmierstoff im Gelenk, verbessert den Gleitverlauf des Knorpels und wirkt zusätzlich stoßdämpfend. Dies kann eine entscheidende Verbesserung der Belastbarkeit ergeben. Leider zählen diese Substanzen nicht zu den Arzneimitteln, sind deshalb nicht in der gesetzlichen Krankenversicherung erstattungsfähig und müssen in Eigenleistung übernommen werden.

operative Techniken

Wenn kleine, tiefgreifende Knorpelschäden mit freiliegendem Knochen vorliegen, so können durch eine arthroskopische Operation instabile Knorpelanteile und Ränder abgetragen werden. Durch Anfräsen oder besser durch punktförmiges Anmeißeln des freiliegenden Knochens

(Mikrofrakturierung) kann eine Blutung im Areal des Knorpeldefektes erzielt werden, die zur Bildung eines faserigen Ersatzknorpels anregt. Nachteilig ist die erforderliche längere Entlastung in der Nachbehandlung. Außerdem hat der Ersatzknorpel nicht die elastischen Dämpfungseigenschaften und ist deshalb nicht so belastbar.

ausgedehnter Knorpelverlust

Mikrofrakturierung

In zunehmendem Maße wird aktuell auch über neue Möglichkeiten der Behandlung von Knorpelschäden berichtet und über Vor- und Nachteile diskutiert. Bei kleinen, isolierten Knorpeldefekten vorzugsweise an der Oberschenkelrolle gibt es die Möglichkeit einer körpereigenen Knorpel-Knochen-Transplantation. Hierbei wird an unbelasteten Arealen des Gelenkes ein Knorpel-Knochenzylinder gewonnen und in den Defektbezirk mit Press-Fit-Technik transplantiert (OATS, Mosaikplastik). Die stufenlose Einheilung auf Umgebungsniveau ist weiterhin Diskussionsgegenstand, besonders die z.T. erheblichen Entnahmedefekte. Umfassende Langzeitergebnisse liegen noch nicht vor.

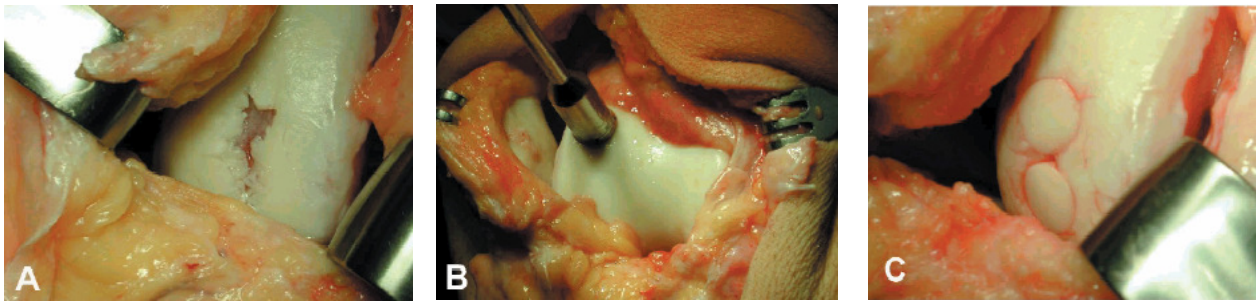

Operationssitus einer autologen, osteochondralen Knorpel-Knochen-Transplantation (OATS-Technik)
(A)Der Knorpeldefekt an der inneren Oberschenkelrolle wird mit einem entnommenen Knorpelzylinder aus einer unbelasteten Gelenkzone (B) stufenfrei ersetzt (C)

Neueste Techniken liegen in der Möglichkeit, gezüchtete körpereigene Knorpelzellen unter einen mit Knochenhaut abgedeckten Defekt zu spritzen (ACT, autologe Chondrozytentransplantation). Hier sind erste experimentelle

Schritte getan, bei richtiger Indikation besteht hier ein vielversprechender Ansatz zur biologischen Knorpelneubeschichtung. Diese Methode ist allein durch die aufwendige Züchtung der eigenen Knorpelzellen im Labor sehr teuer und sollte nur bei umschriebene Defekten - empfohlen an der inneren Oberschenkelrolle und der Kniescheibenrückfläche unter der Vorraussetzung noch intakter Menisken - angewandt werden. Weitere Forschung ist jedoch noch notwendig, um die dauerhafte Belastbarkeit dieser aufwendigen Methode und des nur gelenkknorpelähnlichen (hyalin-like) Regenerates nachzuweisen. Durch die erforderliche Entlastung ist auch hier die Rehabilitationsdauer verlängert.

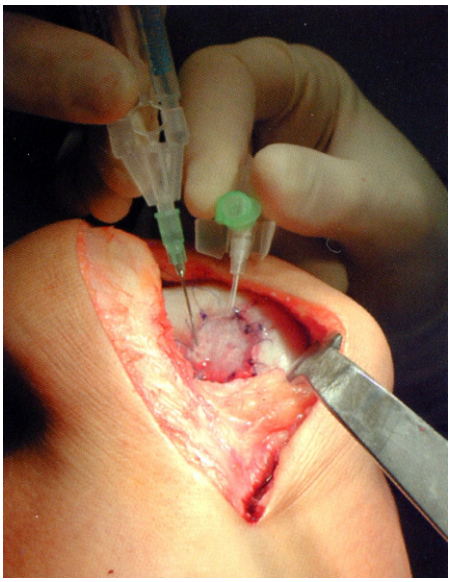

Bei einer Beinfehlstellung mit einem O- oder X-Bein können durch operative Korrektur der Beinachse (sog. Umstellungsoperation) einseitige Gelenkabnutzungen entlastet werden, hierdurch wird der zeitliche Verlauf des Verschleißes verzögert.

Kniegelenksendoprothese (Knie-TEP)

Wenn der Schmerz die Belastung und das Gehen nicht mehr zulässt, so ist als letzte Möglichkeit der Behandlungsstrategieso beim älteren Patienten der Einsatz eines künstlichen Kniegelenkes möglich. Vor dem 60. Lebensjahr sollte abgewartet werden. Eine moderne Endoprothese hat mittlerweile eine lange Haltbarkeit von 12-18 Jahren bei optimierten Gleitpaarungen aus Metall und einem hochgradig vernetzten Kunststoff (Polyethylen). Jedes Jahr werden 40.000 Knieendoprothesen eingesetzt, mit steigender Zahl.

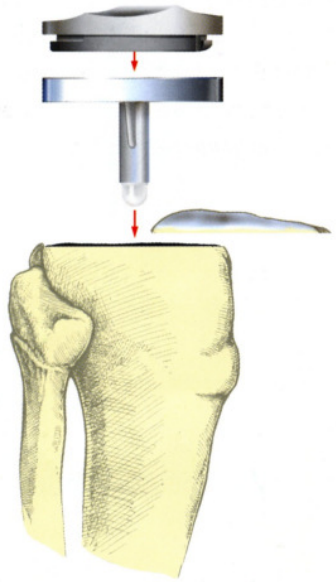

Einsetzen des Unterschenkelteils nach entprechender Vorbereitung des Unterschenkelknochens

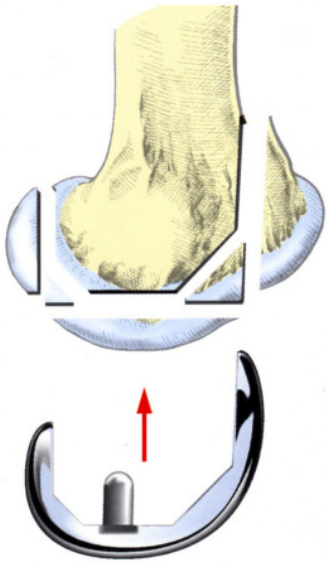

Einsetzen des Oberschenkelteils nach entprechender Vorbereitung des Oberschenkelknochens

Komplett eingesetzte Prothese

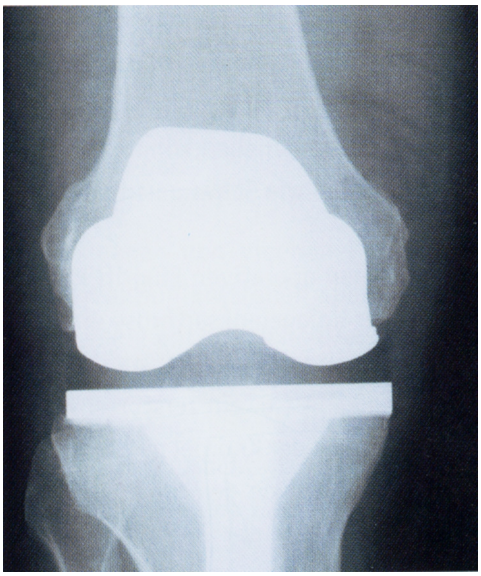

Die Knie-Rehabilitation sekundäre Prävention

Der Kniegelenksverschleiß ist zwar „von der Natur“ vorgegeben, aber Verschleißvorgänge und somit auch das Ausmaß der Beschwerden sind beeinflussbar und können gestoppt werden.
Die Gesunderhaltung unseres Körpers bzw. die Wiederherstellung nach Verletzungen hängt weitestgehend von unserem eigenen Engagement ab. Speziell zur Vorbeugung und eigenen Behandlung von Kniegelenksbeschwerden hat sich eine **Knieschule** – eine Hilfe zur Selbsthilfe entwickelt. Sie beinhaltet kniegerechte Verhaltensweisen für den Alltag und eine Anleitung zum eigenen Training.

Zu Vermeiden ist knieschädigendes Verhalten. Hierzu zählen die tiefe Hockstellung, ebenso das Knien auf hartem Boden. Ebenso sind Rotationsbewegungen des Oberkörpers bei feststehendem Fuß zu vermeiden wie sie bei manchen Ballsportarten wie Fußball oder Squash auftreten, aber auch bei Sprungsportarten. Ebenso besteht auch eine Knieüberlastung durch Übergewicht und wird häufig als ein entscheidender Faktor verkannt.

Das Sprichwort: „Wer gut schmiert, der gut fährt.“ gilt auch für unser Kniegelenk

Zum kniefreundlichen Verhalten gehört die regelmäßige Bewegung des Kniegelenkes ohne eine Überlastung sowie ein tägliches Aufbautraining der Beinmuskulatur. Auch bei bereits eingetretener Arthrose sollte ein gewisses Maß an Bewegung durchgeführt werden, Betroffene können bei sportlicher Betätigung durchaus mit eine Kniebandage während der Belastung das betroffene Gelenk schonen. Im Winter sollten die Kniegelenke warm gehalten werden. Bewegen sie bei längerem Stehen oder Sitzen die Gelenke. Tragen Sie Schuhe mit flachem Absatz. So wird der Druck auf die Kniescheibe vermindert.
Betreiben Sie sportliche Bewegung. Ideale Ausdauersportarten sind Walking, Skiwandern oder Radfahren, Rückenschwimmen, Aquajogging oder auch Inline-Skaten. Dehnübungen (Stretching) halten die Muskeln, Bänder, Sehnen und Gelenkkapsel geschmeidig und beeinflussen die vorzeitige Gewebealterung. Und denken Sie daran: nur regelmäßiges Üben und Praktizieren bringt den notwendigen Erfolg. Also Bewegung – am besten täglich.

Mehr Lebensqualität durch mehr Bewegung und Aktivität – auch eine Form des Anti-Ageing

Die Muskulatur und die Bewegungssteuerung steht also im Mittelpunkt der Rehabilitation. Das bedeutet, die Muskulatur muss nicht nur hinsichtlich

ihrer Kraft und Ausdauerleistung aufgebaut werden, sondern auch in Hinblick auf Reaktion , Koordination und Rhythmik.
Als physikalische Basistherapie ist eine Wärmeanwendung mit einer Bewegungstherapie anzusehen. Von besonderem Wert ist hier die kurörtlichen Behandlung in der Thermalmineralheilquelle, wo besonders durch den Auftrieb im Solebad gelenkschonend und belastungsfrei eine Bewegungs- und Trainingstherapie ausgeführt werden kann. Der Wasserdruck bewirkt zudem eine Gewebemassage. Eingetaucht in das 34-36° warme Thermalwasser wird das Gewebe erwärmt und damit auch eine Kapsel- und Sehnenlockerung zur besseren Dehnfähigkeit. Damit lässt sich die Beweglichkeit steigern, aber auch die Durchblutung verbessern. Ziel ist es, Entzündungs- und Schwellungsreaktionen zu vermindern, den Stoffwechsel und die Gelenkbeweglichkeit zu verbessern und Defizite im Bereich der gestörten Motorik zu beseitigen. Erst durch eine komplexe Behandlung lassen sich diese Einzelfaktoren mit Beeinträchtigung des motorischen Gesamtsystems beeinflussen, um im Sinne des neuromuskulären Zusammenspieles die Bewegungssicherheit und Bewegungsausführung, die Gleichgewichtssteuerung und das Reaktionsvermögen zu verbessern.

Glossar - Anhang

Arthroskopie

Ein Routineverfahren der operativen Behandlung des Kniegelenkes ist die Arthroskopie. Bei dieser zu den minimal invasiven Verfahren gehörenden Methode wird ein Endoskop über eine kleine Sticheröffnung der Haut in das Gelenkinnere geschoben. Für die Ausleuchtung sorgt eine Kaltlichtquelle, durch eine aufgesteckte Chip-Kamera digitaler Technik lässt sich das endoskopische Bild an einem Fernsehmonitor darstellen. Nach Entfalten des Gelenkinnenraumes durch Flüssigkeit lassen sich so elegant der Gelenkknorpel, die Menisken, die Kreuzbänder und die Gelenkinnenhaut betrachten, mit einem zusätzlich eingeführten Tasthaken können die Gewebe auf Festigkeit und Risse untersucht werden. Bei Darstellung eines Schadens kann unmittelbar die operative Behandlung mit kleinen motorgetriebenen Fräsern oder kleinen Schneidzangeninstrumenten durchgeführt werden unter Sichtkontrolle am Fernsehmonitor. Auf diese Weise können die Menisken bei Einrissen gekürzt und geglättet werden. Bei Knorpelschäden kann dieser geglättet (Shaving), bei Arthrose können aufgebrochene Knorpelanteile entfernt und das Gelenk von Abrieb gesäubert werden (Debridement). Bei kleineren Defekten sind Anbohrungen oder Anfräsen der angrenzenden Knochenschicht (Abrasionsarthroplastik) möglich, um einen Regenerationsreiz für ein Knorpelersatzgewebe zu setzen. Bei Verletzungen kann das Kreuzband unter arthroskopischer Sicht ersetzt werden, Meniskusnähte sind möglich, manche Knochenbrüche des Schienbeinkopfes lassen sich unter arthroskopischer Kontrolle operativ versorgen, ohne das gesamte Kniegelenk zu eröffnen. Auch bei rheumatischer Erkrankung läßt sich die entzündete Gelenkinnenhaut über mehrere Zugänge nahezu vollständig entfernen (Synovektomie).

Meniskus

Gelenkscheibe aus Faserknorpel zur Verbesserung der Kraftübertragung auf den Gelenkknorpel sowie zur Stabilisation

Seitenbänder

Das Innen- und Außenband verhindern das Aufklappen des Kniegelenkes als feste, seitliche Zügel

Kreuzbänder

Die gekreutzen inneren Kniegelenksbänder verhindern das Shiften, das Vor- und Rückschieben des Unterschenkels gegenüber den Oberschenkelrollen. Die häufige Sportverletzung des Kreuzbandrisses wird durch körpereigene Sehnentransplantate stabilisiert.

M. quadriceps

Der wichtige, vordere Oberschenkelmuskel hat vier Muskelbäuche und wird deshalb vierköpfiger Oberschenkelmuskel genannt. Er hat wichtige Muskelfasern für die Schnellkraft und Stabilität, die bei längeren Beschwerden rasch verkümmern sowie einen hüftübergreifenden Muskelbauch, der als Haltemuskel zur Verkürzung neigt. Er ist ein wichtiger Kennmuskel für Kniebeschwerden.

ischiocrurale Muskulatur

Die als Ischiis von den Therapeuten bezeichnete Muskelgruppe stellt den hinteren Oberschenkelmuskel dar. Sie neigen besonders bei den Männern zu einer erheblichen Muskelverkürzung mit Veränderung der Beckenhaltung.

Propriozeption

Propriozeption ist die Tiefensensibilität aus allen Spannungs- und Dehnungsrezeptoren der Gelenke, der Muskulatur und der Haut. Somit verspüren wir auch bei geschlossenen Augen ein Körperschema, haben eine Empfindung für Kraft Stellung und Bewegung.

Gonarthrose

Kniegelenksverschleiß. Der absolut glatte Gelenkknorpel wird mit der Zeit aufgerauht, abgenutzt und defekt. Es können Reizzustände mit Schwellung entstehen. Die Gelenkflächen verlieren dadurch an Halt und stabiler Führung, der gelenknahe Muskel wird in seiner Bewegung gebremst und verkümmert. Damit ist der aktive, muskuläre Gelenkschutz gestört und auch die Gelenkfunktion.

Press-Fit- Technik

Neuere, operative Möglichkeit mit Verankerung eine Knorpelknochenfragmente bei umschriebene Knorpeldefekten. Unter Einbolzen und Verklemmen im Knochen wird das körpereigene Transplantat verankert.

Adipositas

Deutliches Übergewicht. Hierbei ist eine vermehrte Knorpelbelastung gegeben.

Koordination

Die Koordination ist eine wichtige neurale Fähigkeit der effektiven Programmansteuerung der Skelettmuskulatur zur sicheren gleichgewichtsstabilen Durchführung von Bewegungen. Es entsteht dabei auch eine Ökonomisierung und Bewegungsharmonie.